

Ozonoterapia tópica em caso de dermatite atópica canina com infecção cutânea por *Malassezia*

2M
Vet

SUMÁRIO. Cadela de raça Yorkshire Terrier com diagnóstico de dermatite atópica e infecção concomitante por *Malassezia spp.* Foi submetida a um protocolo terapêutico baseado somente em ozonoterapia tópica. O protocolo incluiu a aplicação de shampoo de ozono e spray de óleo ozonizado, administrados com regularidade durante quatro semanas.

SINTOMAS.

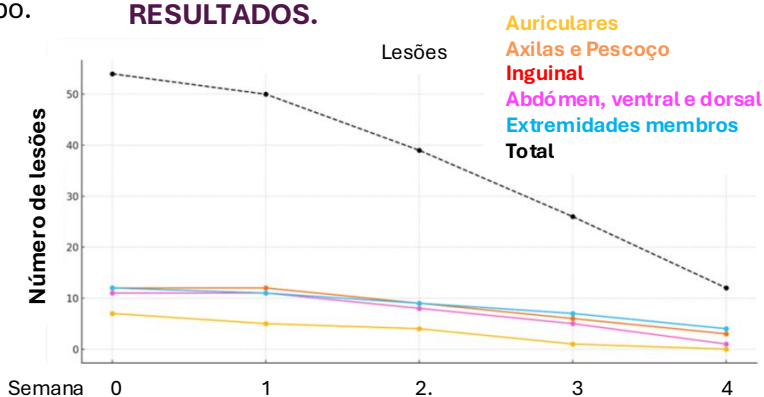
- **Prurido** generalizado, com maior intensidade nas extremidades dos membros, região cervical e axilas;
- **Lesões cutâneas;**
- **Hiperqueratose**, com predomínio nas regiões interdigitais e axilares;
- **Pústulas**, indicativas de infecção bacteriana secundária;
- **Escoriações:** Visíveis nas áreas de maior prurido;
- **Hiper-pigmentação**, sugerindo uma resposta inflamatória prolongada;
- **Descamação**, com presença de flocos e crostas aderentes em diversas áreas do corpo.

PROTOCOLO.

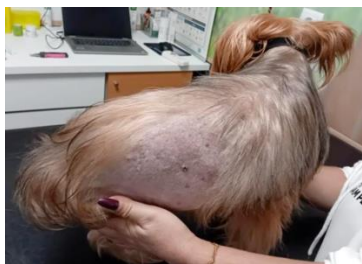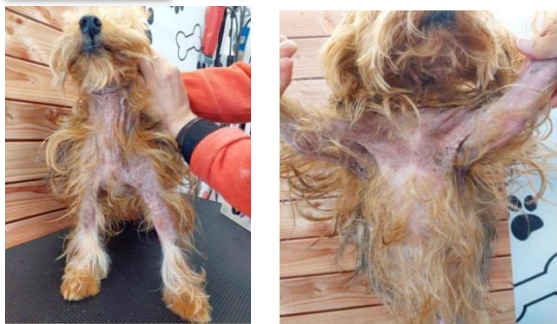- **Banhos Terapêuticos: 2-3x/semana com shampoo ozonizado OxyO3 VET (IP: 600)**
- **Aplicação BID de Oil Care OxyO3 VET (IP: 800)**
- **Duração do Protocolo: 30 dias**



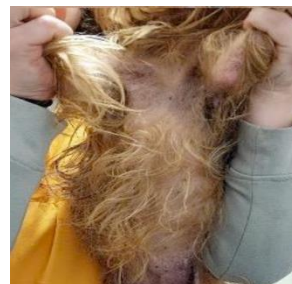
RESULTADOS.



ANTES



DEPOIS



CONCLUSÃO.

Os resultados demonstraram uma melhoria clínica evidente, com redução do prurido, da inflamação e da presença de lesões cutâneas primárias e secundárias. Verificou-se também uma recuperação progressiva da integridade da barreira epidérmica, com diminuição da descamação e regeneração do pelo nas áreas afetadas.

AGRADECIMENTO.

Estudo realizado no âmbito da Pós-graduação em Ozonoterapia Médica Veterinária no IUEM 2025 por Rui Bento Ferreira (DVM) e Sofia Basto, (DVM) na Clínica Veterinária Santa Clara, Coimbra